

Implantación de un inserto de doble movilidad cementado como solución de recambio de una prótesis total de cadera

Jorge Moussallem González*; **Sergio Martín Blanco***; **Marta Juncal Barrio Velasco***; **Marta Fernández de Torres***.

* MIR. Servicio de Cirugía Ortopédica y Traumatología. Complejo Asistencial de Zamora. Zamora (España).

Correspondencia: Jorge Moussallem González. jorgm1395@gmail.com

RESUMEN

Introducción: Una causa frecuente de revisión de prótesis total de cadera es el desgaste de polietileno. Los objetivos en una cirugía de revisión son retirar los componentes dañados sin excesiva agresión, ni pérdida de stock óseo, reconstrucción de los defectos y colocar implantes estables restableciendo el centro de rotación de la cadera. El objetivo de este caso clínico es dar a conocer algunas soluciones poco frecuentes en los recambios de prótesis total de cadera.

Exposición del caso: Se presenta un caso de una mujer de 77 años de edad, que a los 67 años fue intervenida de una prótesis total de cadera izquierda por cerámica-cerámica. A los 7 años, debido a la rotura de la cerámica, se le realizó un recambio con un cotillo de tantalio (par metal-polietileno). En el seguimiento se observó en las radiografías un desgaste del polietileno y abundante metalosis, con dolor progresivo hasta llegar a la impotencia funcional. Se intervino procediéndose a la retirada del polietileno y de la cabeza, lavado de la metalosis e implantación de un inserto de doble movilidad cementado sobre el cotilo previo de tantalio.

Diagnóstico y discusión: En pacientes con roturas del par cerámica-cerámica puede aparecer un desgaste de componentes acelerado tras el recambio debido a las partículas que puedan quedar. En nuestro caso se planteo esta solución quirúrgica dado que ya no se fabricaban polietilenos compatibles con el cotilo implantado y además estaba dañado; obteniéndose un buen resultado a corto medio plazo. Esta técnica podría resultar de ayuda en aquellos casos en que quitar el cotilo suponga una agresión importante o no existan implantes compatibles con los componentes primitivos.

PALABRAS CLAVE

Desgaste polietileno; recambio; prótesis total de cadera; liner doble movilidad.

CASO CLÍNICO

INTRODUCCIÓN

Una causa frecuente de revisión de prótesis total de cadera es el desgaste de polietileno. En las artroplastias totales de cadera no cementadas, el desgaste del polietileno acetabular es la principal causa de osteolisis, que da lugar a reacciones biológicas que disminuyen la supervivencia de los implantes articulares. Entre los factores implicados en el desgaste, englobamos los biológicos como la edad y el peso, los relacionados con la esterilización y el almacenaje, con el diseño de los componentes, con la estructura del polietileno y los técnico-quirúrgicos.

Los objetivos en una cirugía de revisión son retirar los componentes dañados sin excesiva agresión, ni pérdida de stock óseo, reconstrucción de los defectos y colocar implantes estables restableciendo el centro de rotación de la cadera.

El objetivo de este caso clínico es dar a conocer algunas soluciones poco frecuentes en los recambios de prótesis total de cadera.

EXPOSICIÓN DEL CASO

Se presenta el caso de una mujer de 77 años de edad con gran comorbilidad (fibrilación auricular, dislipemia, hipertensión arterial, diabetes tipo 2 y cardiopatía isquémica), que a los 67 años fue

intervenida de una prótesis total de cadera izquierda par cerámica-cerámica. A los 7 años, debido a la rotura de la cerámica, se realizó un recambio con un cotillo de tantalio (par metal-polietileno). En el seguimiento en consulta se observó en las radiografías un desgaste del polietileno y abundante metalosis, con dolor progresivo hasta llegar a la impotencia funcional.

Se intervino procediéndose a la retirada del polietileno y de la cabeza previas, lavado de la metalosis e implantación de un inserto de doble movilidad cementado sobre el cotilo previo de tantalio. Durante la cirugía se objetivó una lesión en una de las aletas del cotilo y erosión en la cabeza metálica en relación con choque directo. La paciente presentó buena evolución con mejoría sintomática y sin complicaciones en el postoperatorio inmediato. A los 3 meses deambulaba sin ayuda externa y sin dolor con buena evolución radiológica.

DIAGNÓSTICO Y DISCUSIÓN

En pacientes con roturas del par cerámica-cerámica puede aparecer un desgaste de componentes acelerado tras el recambio debido a las partículas metálicas que puedan quedar en el polietileno ya que dichas partículas de metal son más duras que la cerámica. En nuestro caso se planteo esta solución quirúrgica dado que ya no se fabricaban polietilenos compatibles con el cotilo implantado y además estaba dañado; obteniéndose un buen resultado a corto medio plazo. Esta técnica podría resultar de ayuda en aquellos casos en que quitar el cotilo suponga una agresión importante o no existan implantes compatibles con los componentes primitivos, como ocurrió en nuestro caso ya que se trataba de una paciente con gran comorbilidad y por otra parte ya no existían polietilenos compatibles con el cotilo de la prótesis total de cadera de la paciente que había sido implantada hace 10 años.

BIBLIOGRAFÍA

1. Engh CA, Hopper RH. Porous coated total hip arthroplasty in the young. *Orthopedics*, 2013;21(9):953-956.
2. Charnley J, Cupic Z. The nine and ten years results of the low friction artroplasty of the hip. *Clin Orthop Relat Res*.1973; (95) :9-25.
3. Wroblewski BM. Direction and rate of socket wear in Charnley low-friction arthroplasty. *J Bone Joint Surg Br*. 1985;67(5):757-61
4. Bankston BA, Keating ME, Ranawat C, Faris PM, Ritter MA. Comparison of polyethylene wear in machined versus molded polyethylene. *Clin Orthop Relat Res*. 1995; 317:37-43.
5. Bartel DL, Bicknell VL, Wright TM. The effect of conformity, thickness, and material on stresses in ultra-high molecular weight components for total joint replacement. *J Bone Joint Surg Am*. 1986; 68(7):1041-51..
6. Kabo JM, Gebhard JS, Loren G, Amstutz HC. In vivo wear of polyethylene acetabular components. *J Bone Joint Surg Br*. 1993;75(2):254-8.
7. McAuley JP, Moore KD, Culpepper WJ 2nd, Engh CA. Total hip arthroplasty with porous-coated prostheses fixed without cement in patients who are sixty-five years of age or older. *J Bone Joint Surg Am*. 1998; 80(11):1648-55
8. Barrack RL. Factors influencing polyethylene wear in total joint artroplasty. *Orthopaedics* 1998; 21(9): 937-41.

TABLAS Y FIGURAS

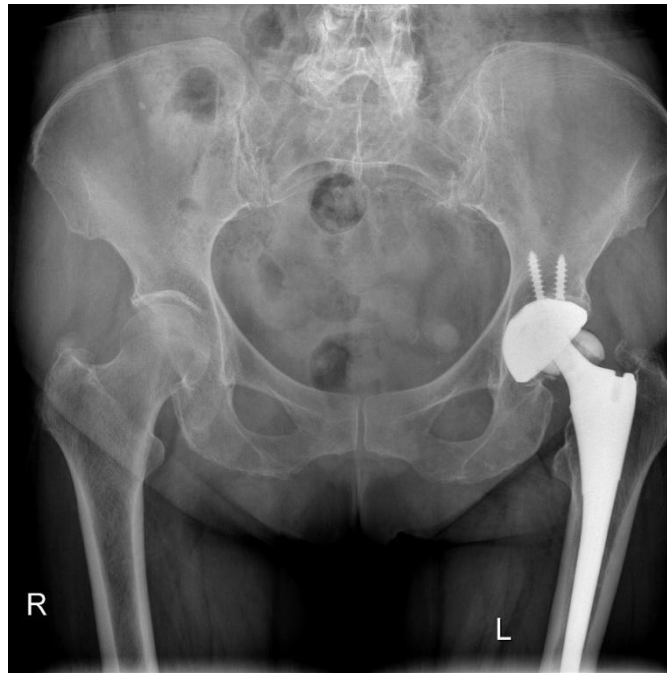

Figura 1: Rx simple AP: prótesis total de cadera izquierda por cerámica-cerámica donde se observa rotura de la cabeza de cerámica.

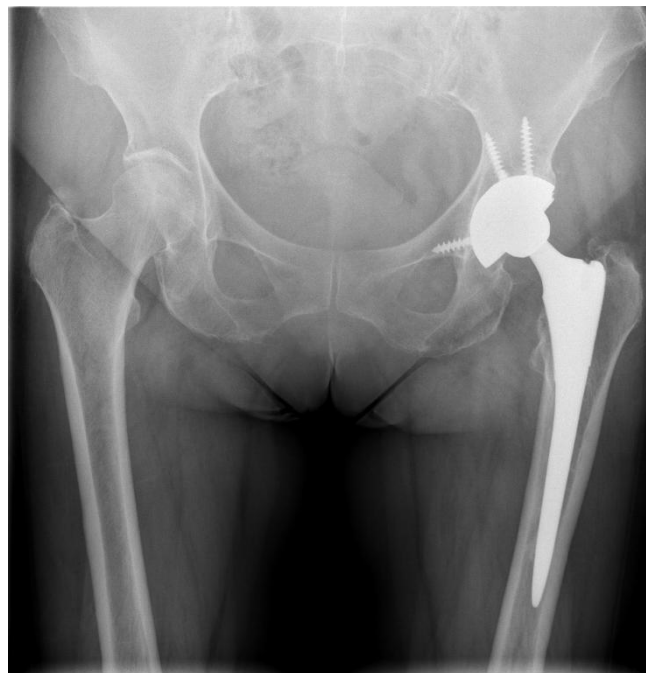

Figura 2: Rx simple AP de la primera cirugía de recambio con un cotilo de tantalio (par metal-polietileno)

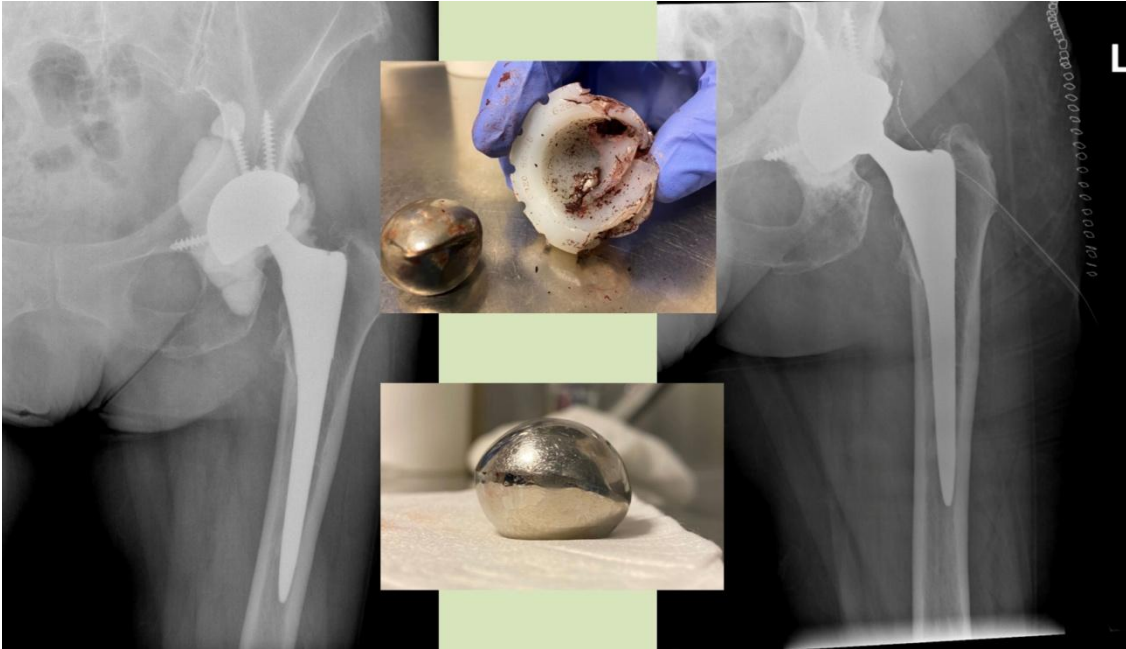


Figura 3: En la Rx simple de la izquierda se observa el desgaste del polietileno (cabeza de la prótesis excéntrica) y abundante metalosis; las imágenes centrales corresponden a fotografías tomadas en la cirugía donde se observa lesión en una de las alas del cotilo y partículas metálicas incrustadas en el polietileno, así como erosión en la cabeza metálica en relación con choque directo. En la Rx simple de la derecha se observa el resultado tras cementación del liner de doble movilidad.