

Fractura del ahorcado por accidente de tráfico: a propósito de un caso

Nerea Vega Martínez*, Pedro Luis Vaca Fernández*, Sergio Martín Blanco*, Javier López Sánchez**.

* MIR. Servicio de Cirugía Ortopédica y Traumatología. Complejo Asistencial de Zamora. Zamora (España)

** LES. Servicio de Cirugía Ortopédica y Traumatología. Complejo Asistencial de Zamora. Zamora (España)

Correspondencia: Nerea Vega Martínez, martinezvega@hotmail.com

RESUMEN

Introducción: Las lesiones de la columna cervical ocurren aproximadamente en un 2,4% de todos los pacientes con traumatismo cerrado y hasta en el 24% de los accidentes de tráfico fatales. La espondilolistesis traumática del axis o "fractura del ahorcado" supone entre el 5 y el 16 % de las fracturas de la columna cervical.

Exposición del caso:

Varón de 57 años de edad que tras sufrir accidente de tráfico presenta espondilolistesis traumática del axis tipo III de Levine-Edwards que se reduce parcialmente de forma urgente mediante compás cervical con tracción y posterior tratamiento quirúrgico definitivo mediante reducción abierta y osteosíntesis C2-C3 por abordaje posterior. La evolución es favorable, con movilidad activa y sensibilidad conservadas ambas extremidades superiores e inferiores.

Diagnóstico y Discusión: el diagnóstico de las fracturas del axis requiere una alta sospecha, teniendo en cuenta el mecanismo traumático que ha sufrido el paciente, ya que clínicamente se trata de una entidad poco expresiva. Como pruebas complementarias son esenciales la radiografía simple y la tomografía axial computarizada, recurriendo a la angio-TC en caso de sospecha de lesión vascular. El tratamiento quirúrgico está indicado en lesiones inestables tipo II y III, mediante técnicas de fijación que restauren la estabilidad del segmento C2-C3, tanto por vía anterior como posterior.

PALABRAS CLAVE

Axis, espondilolistesis traumática, fractura del ahorcado, epidemiología, columna cervical, cirugía.

CASO CLINICO

INTRODUCCIÓN

Las fracturas de la columna cervical tienen una incidencia de 1-2 casos por cada 10.000 personas/año, En cuanto a la edad, hay dos picos de incidencia, uno en pacientes de 15 a 45 años y otro entre pacientes de 65 a 80 años. La mayoría se deben a accidentes de tráfico y caídas de altura. La lesión medular está presente entre el 10 y el 50% de los casos. [1,2]

La espondilolistesis traumática del axis está causada por una fractura bilateral de la porción interarticular (pars interarticularis) de C2. Representa entre el 5 y el 16 % de las fracturas de la columna cervical y hasta un 40 % de las fracturas del axis. Clásicamente ha recibido distintas denominaciones como fractura del ahorcado (Hangman's fracture), fractura del arco del axis o del arco neural. [3]

Según sea el mecanismo traumático, se producen los distintos tipos de lesiones del ligamento longitudinal anterior y/o posterior, así como del disco C2-C3. La clasificación más utilizada es la de Levine-Edwards [4,5], la cual se basa en el grado de desplazamiento, angulación y la existencia de una

luxación de la articulación facetaria entre C2 y C3, dando lugar a los siguientes tipos:

- Tipo I: fractura no desplazada (<3 mm) ni angulada de la pars interarticularis. Mecanismo de compresión axial e hiperextensión cervical. Raramente asocian lesión neurológica (Imagen 1)
- Tipo II: fractura desplazada (>3 mm) también por hiperextensión y carga axial seguida de flexión de rebote (Imagen 2)
- Tipo IIa: En flexión, con disrupción del complejo discoligamentario C2-C3 (Imagen 3)
- Tipo III: Luxación anterior de cuerpo y de las articulaciones facetarias C2-C3 con fractura de la pars interarticularis. Mecanismo de flexión-distracción seguida de hiperextensión (Imagen 4)

EXPOSICIÓN DEL CASO

Presentamos el caso de un varón de 57 años de edad, derivado al Hospital Universitario Río Ortega tras sufrir accidente de tráfico con vuelco del vehículo, con dolor cervical, sin pérdida de conciencia.

A la exploración física presenta Glasgow 15/15, pares craneales normales, sin déficit motor ni sensitivo, fuerza conservada 5/5 en ambas extremidades superiores e inferiores. Resto de la exploración dentro de la normalidad.

Se realizan radiografías AP y lateral de columna cervical objetivándose espondilolistesis traumática de C2 y calcificación del ligamento común vertebral anterior. (Imagen 5)

Ante estos hallazgos se solicita angio-TC urgente de columna cervical, que muestra espondilolistesis traumática de C2, afectación del agujero costotransverso derecho sin lesión de arteria vertebral ipsilateral e integridad del agujero costotransverso izquierdo con ausencia de contraste en la arteria vertebral izquierda entre C1 y C3 sugestivo de oclusión vascular inflamatoria postcontusión. No signos de disrupción, inflexión ni otras alteraciones morfológicas a nivel de la médula espinal. (Imagen 6)

Hemograma, bioquímica y coagulación con parámetros dentro del rango de normalidad.

Con el diagnóstico de fractura del ahorcado inestable, se procede de forma urgente a la colocación de un compás cervical con tracción de 2.5 kg de peso,

consiguiendo la reducción parcial de la luxación C2-C3. Al día siguiente por la mañana, se realiza tratamiento quirúrgico definitivo mediante reducción abierta por vía anterolateral y fijación C2-C3 con implante intersomático de titanio. (Imagen 7). Se mantiene inmovilización con collarín tipo Philadelphia.

En cuanto a la evolución postoperatoria, el paciente refiere parestesias a nivel de ambas manos inmediatamente tras la cirugía, así como disfagia para alimentos sólidos en los días posteriores, con mejoría progresiva de los mismos hasta resolución total sin secuelas en el momento del alta hospitalaria. En revisiones posteriores, conserva movilidad completa en las cuatro extremidades sin déficit sensitivo.

DIAGNÓSTICO Y DISCUSIÓN

Clínicamente, la fractura del axis es con frecuencia poco expresiva, presentándose en ocasiones como limitación de la movilidad cervical y dolor a la palpación de las apófisis espinosas. No obstante, es subsidiaria de complicaciones graves como trastornos respiratorios, hemiplejía o síndrome de Brown-Sequard por la formación de hematomas paravertebrales.

Ante un traumatismo cervical, la evaluación radiográfica nos aportará información importante en el diagnóstico. Aproximadamente, el 93% de las lesiones de la columna cervical son evidentes con radiografías combinadas, lateral, AP y de odontoides. En la radiografía simple, el desplazamiento anterior se mide en milímetros a nivel del borde posteroinferior de C2, trazando dos tangentes al borde posterior de los cuerpos C2 y C3, considerándose fractura inestable si el desplazamiento es mayor a 3 mm. La angulación se mide teniendo en cuenta como referencia los platillos inferiores de C2 y C3, trazando dos líneas tangentes a los mismos. Una angulación superior a 20° es considerada también como signo de inestabilidad.

En el caso de no percibir lesiones en las radiografías simples, si la sospecha clínica es alta, está justificada la realización de una tomografía computarizada.

En el caso clínico expuesto, se solicita de entrada una angio-TC para evaluar la anatomía vascular ya que, según las series, el 15% de los pacientes con fracturas C1 a C2 tienen una lesión de la arteria vertebral, y de éstas, las fracturas de odontoides tipo III suponen el mayor riesgo. El segundo segmento de la arteria vertebral (V2) atraviesa el agujero

transversal de C2 a C6, mientras que V3 sale extraduralmente y sale del agujero C2 a través del surco arterioso, siendo importante señalar que una lesión de la arteria vertebral no tratada tiene una tasa de accidente cerebrovascular del 24%. [6, 7]

La indicación de tratamiento quirúrgico depende del grado de inestabilidad de la fractura, estando indicado el tratamiento conservador en fracturas tipo I mediante inmovilización con collarín tipo Philadelphia durante 8-10 semanas, pudiendo estar indicada la tracción inicial para conseguir una adecuada relajación muscular. Las fracturas tipo II se tratan mediante tracción con compás cervical y posterior inmovilización con halo-jacket, no estando indicada la tracción en fracturas tipo IIa ya que aumenta la cifosis del foco fracturario. En las fracturas inestables se recomienda la cirugía debido a tasas de pseudoartrosis de hasta el 50% con tratamiento conservador para los tipos IIa y III de Levine. [8]

Las opciones quirúrgicas incluyen procedimientos por vía anterior o posterior, existiendo diferentes técnicas con sus ventajas y desventajas. La fijación vertebral C2-C3 está indicada en el tipo III como es nuestro caso, debido a la mayor movilidad de dicho segmento y la necesaria estabilización del mismo para resultados satisfactorios a corto y largo plazo. [9,10]

BIBLIOGRAFÍA

1. Burgos J., Izquierdo E., Sarramea H. Patología de la columna vertebral 1ª ed: 397-415. Editorial médica panamericana. Madrid 2015
2. Yadollahi M, Paydar S, Ghaem H, Ghorbani M, Mousavi SM, Taheri Akerdi A, Jalili E, Niakan MH, Khalili HA, Haghnegahdar A, Bolandparvaz S. Epidemiology of Cervical Spine Fractures. Trauma Mon. 2016 Mar 16;21
3. LeFever D, Whipple SG, Menger RP. Hangman's Fractures. 2020 Mar 25
4. Levine AM, Edwards CC. The management of traumatic spondylolisthesis of the axis. J Bone Joint Surg Am. 1985 Feb;67(2):217-26
5. Schleicher P, Scholz M, Pingel A, Kandziora F. Traumatic Spondylolisthesis of the Axis Vertebra in Adults. Global Spine J. 2015 Aug;5(4):346-58
6. Gupta P, Kumar A, Gamangatti S. Mechanism and patterns of cervical spine fractures-dislocations in vertebral artery injury. J Craniovertebr Junction Spine. 2012 Jan;3(1):11-5
7. Pratt H, Davies E, King L. Traumatic injuries of the c1/c2 complex: computed tomographic imaging appearances. Curr Probl Diagn Radiol. 2008 Jan-Feb;37(1):26-38.
8. Li X-F, Dai L-Y, Lu H, Chen X-D. A systematic review of the management of hangman's fractures. Eur Spine J. 2006;15(3):257-269
9. Sociedad Española de Cirugía Ortopédica y Traumatología. Manual de Cirugía Ortopédica y Traumatología. 2ª ed: 565-597. Editorial médica Panamericana. Madrid 2010
10. Charles M. Court-Brown, James D. Heckman, Margaret M. McQueen, William Ricci, Paul Tornetta III; Rockwood and Green's. Fractures in adults. 8º ed: 1677-1755. Philadelphia 2015

TABLAS Y FIGURAS

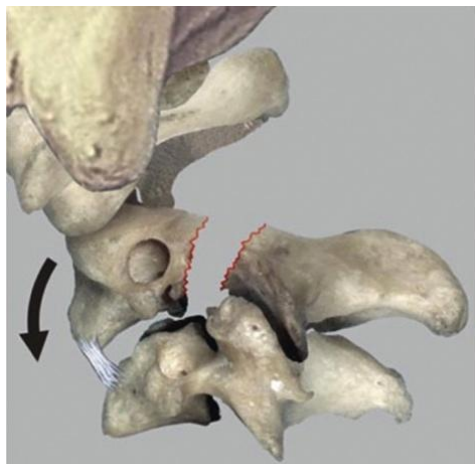


Imagen 1. Clasificación de Levine-Edwards Tipo I

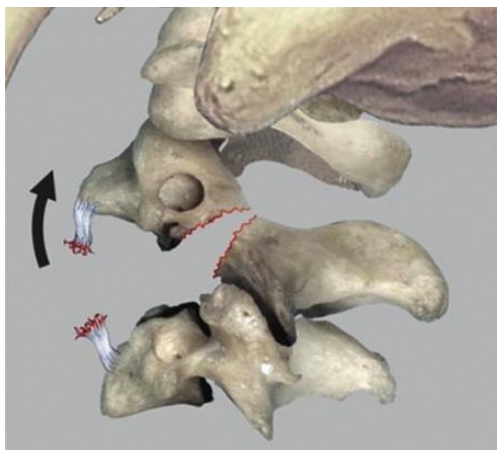


Imagen 2. Clasificación de Levine-Edwards Tipo II

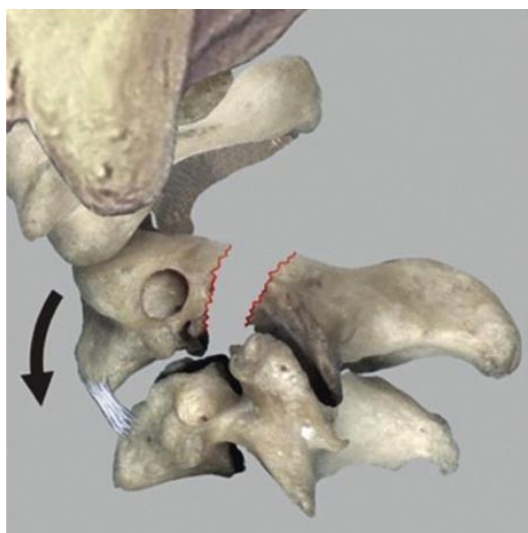


Imagen 3. Clasificación de Levine-Edwards Tipo IIa

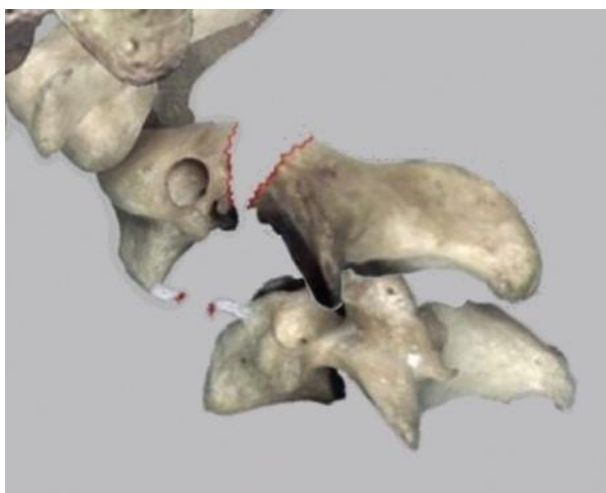


Imagen 4. Clasificación de Levine-Edwards Tipo III

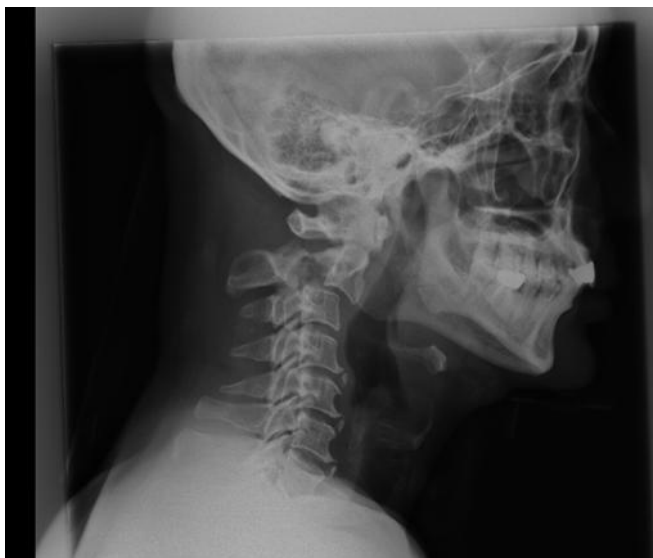

Imagen 5. Rx columna cervical lateral

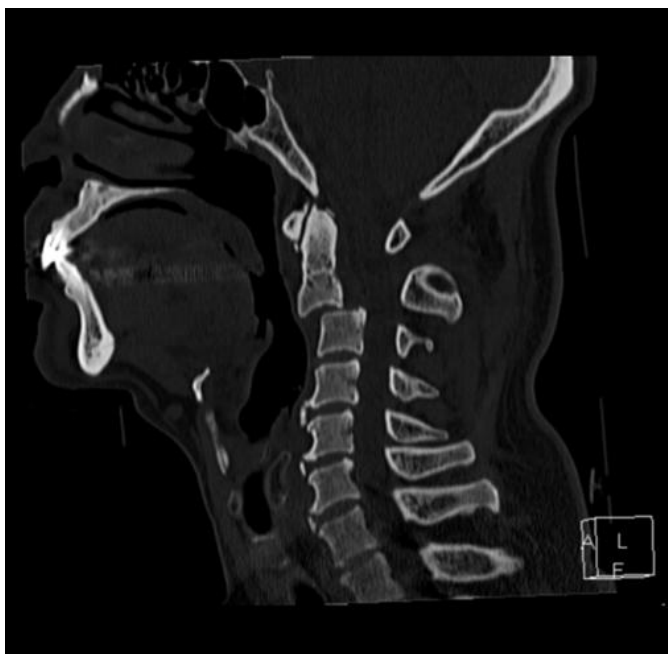


Imagen 6. TC sagital

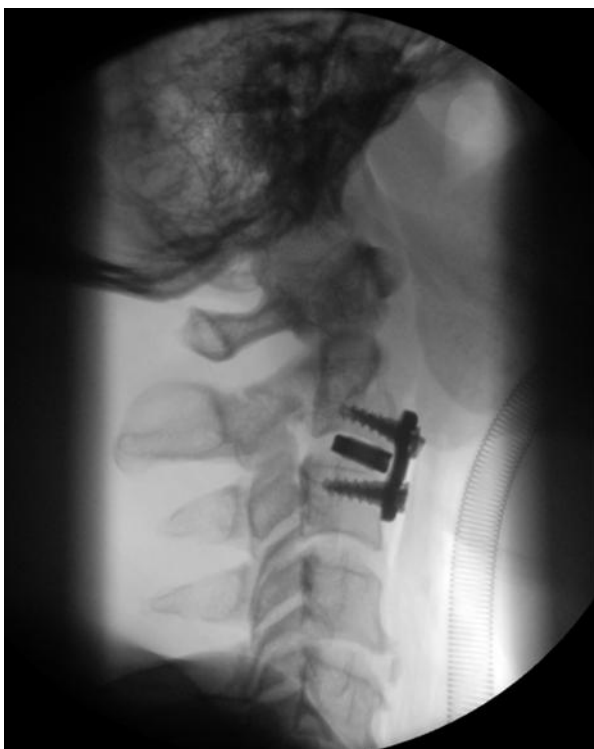

Imagen 7. Control postquirúrgico