

Obstrucción mecánica del intestino delgado: Hallazgos en radiología y tomografía computarizada, a propósito de un caso

Valentina Constantza Lens Ruiz*, Paula Oleaga Gómez*, Karina Elizabeth Pillajo Cevallos*,
María Pilar Cerdá Riche*.

* MIR Servicio de Radiodiagnóstico. Complejo Asistencial de Zamora. Zamora (España).

Correspondencia: Valentina Constanza Lenz Ruiz. yconstanza@saludcastillayleon.es

RESUMEN

Introducción: La obstrucción mecánica del intestino delgado (OID) constituye una de las principales causas de ingreso en unidades quirúrgicas por dolor abdominal agudo no traumático. La causa más frecuente son las adherencias, seguidas de las hernias. La tomografía computarizada (TC), juega un rol fundamental para diagnosticar, identificar la localización, causa y presencia de complicaciones; permitiendo guiar el manejo de estos pacientes.

El objetivo es presentar los hallazgos en la radiografía y TC que nos llevan a su diagnóstico, describir sus principales causas y los signos tomográficos que sugieren complicación..

Exposición del caso: Paciente de 84 años con antecedente de derivación urinaria de Bricker, consulta por dolor, distensión abdominal y ausencia de deposiciones hace 4 días. Se sospecha obstrucción intestinal, solicitando radiografía abdominal y TC abdominopélvico tras administración de contraste oral e intravenoso, que confirma el diagnóstico de obstrucción de intestino delgado. Dado los hallazgos se realiza laparotomía de urgencia

Diagnóstico y discusión: Ante la sospecha clínica de obstrucción intestinal se requiere la confirmación diagnóstica mediante el estudio imagenológico. Inicialmente se suele pedir radiografía abdominal, pero la TC es el estudio que más información aportará de cara al manejo del paciente. Identificar la causa de la obstrucción no siempre es posible; se deben tener en cuenta las causas más prevalentes, correlacionar con antecedentes clínicos del paciente e identificar signos tomográficos que nos orienten a la posible causa, la que finalmente se podrá dilucidar a través de los hallazgos quirúrgicos

PALABRAS CLAVE

Obstrucción intestino delgado, adherencias, tomografía computarizada, asa cerrada

CASO CLÍNICO

INTRODUCCIÓN Y OBJETIVOS

En el presente artículo abordaremos la obstrucción del intestino delgado, que hace referencia al bloqueo mecánico del tránsito del contenido intestinal a través de este. Constituye una de las principales causas de ingreso en unidades quirúrgicas por dolor abdominal agudo no traumático. La causa más común son las adherencias, siendo el antecedente de cirugía previa el mayor factor de riesgo para su desarrollo [1, 2].

La radiología, juega un rol importante para diagnosticar y guiar el manejo de esta patología. Si bien la radiografía abdominal puede ser el primer paso ante la sospecha de obstrucción, no brinda información sobre la causa, localización exacta, ni posibles complicaciones; información que generalmente se puede obtener mediante la valoración por tomografía computarizada. Si bien la causa no se puede identificar en todos los casos a través del estudio imagenológico, si se puede establecer una aproximación de esta al conocer sus prevalencias, los antecedentes clínicos del paciente y correlacionarlos con los hallazgos tomográficos encontrados [1].

A continuación, expondremos el caso clínico de un paciente con OID, para posteriormente abordar los hallazgos en la radiografía y tomografía abdominal que nos llevan a su diagnóstico, describir las dos causas más prevalentes de OID y los signos tomográficos que sugieren complicación en esta patología

EXPOSICIÓN DEL CASO

Presentamos el caso de un paciente masculino de 84 años con antecedente de derivación urinaria tipo Bricker por neoplasia de vejiga que acude al servicio de urgencias por cuadro de dolor y distensión abdominal de 2 días de evolución, con ausencia de deposiciones hace 4 días. No presenta fiebre, vómitos ni sangrado.

A su llegada a urgencias hipertenso, con PA 178/77 mmHg, normocárdico y sin requerimiento de oxígeno. Afebril. Destaca abdomen distendido, timpanizado, doloroso a la palpación profunda de forma generalizada, sin signos de irritación peritoneal, y con bolsa de urostomía derecha, sin signos de infección.

En la analítica destaca: leucocitos 14880 mm³, Na 130 mEq/L, PCR normal, lactato 3.4 mmol/L.

Se realiza radiografía abdominal en decúbito y bipedestación que muestra distensión de asas intestinales (Figura 1), por lo que se solicita TC de abdomen y pelvis con contraste oral e intravenoso, que muestra dilatación del esófago, estómago, duodeno y asas de intestino delgado (Figura 2), con cambio de calibre de estas últimas a nivel de la raíz del mesenterio (Figura 3), evidenciando giro de la grasa mesentérica y de vasos circundantes (Figura 4). Hallazgos compatibles con obstrucción intestinal que impresiona como primera causa, hernia interna. Además, se observa dilatación del asa de derivación urinaria de hasta 47 mm, por compromiso en la hernia interna que ocasiona hidroureteronefrosis bilateral grado II/IV y presencia de líquido en pelvis y entre asas.

Dado los hallazgos se decide realizar laparotomía urgente. El protocolo quirúrgico describe adherencias firmes entre asa de intestino delgado y la laparotomía media previa, con deserosamiento (pérdida o daño de la serosa) de tramo de yeyuno adherido, obligando a realizar resección de unos 15 cm con anastomosis L-L mecánica. Obstrucción intestinal secundaria a hernia interna entre adherencia a uréter derecho y entre asas que condiciona cambio de calibre. Se libera.

El paciente se mantuvo ingresado 12 días posterior a la cirugía, con una evolución lenta pero favorable, requiriendo ingreso en UCI por necesidad de drogas vasoactivas en el postoperatorio inmediato. Inició tolerancia oral de forma progresiva. Al alta con Bricker funcionando, buen aspecto de la herida quirúrgica y con tránsito intestinal positivo.

Según los hallazgos descritos en el protocolo quirúrgico las adherencias parecen ser el principal hallazgo en este caso, sin embargo, mencionan además una hernia interna, sin quedar del todo claro si coexistía un defecto anatómico que la causara.

DIAGNOSTICO Y DISCUSIÓN

La obstrucción intestinal puede presentarse como: molestias abdominales intermitentes, ausencia de deposiciones y eliminación de gases asociado a vómitos hasta dolor abdominal de aparición brusca con signos de shock, en caso de compromiso vascular [1].

Ante la sospecha clínica se deben solicitar estudios de imagen para confirmar el diagnóstico.

Radiografía abdominal. Se realizará inicialmente a la mayoría de los pacientes que presentan clínica de obstrucción intestinal. Los hallazgos que indican obstrucción mecánica del intestino delgado son [1, 2]:

- Dilatación proximal del intestino delgado (diámetro transversal >3 cm) con asas distales no dilatadas (Figura 1). La presencia de válvulas conniventes y distribución central de las asas dilatadas nos orienta que se trata del intestino delgado.
- Ausencia de dilatación del colon que puede estar normal o colapsado.
- En ocasiones puede observarse dilatación del estómago.
- Múltiples niveles hidroaéreos en la radiografía abdominal en bipedestación, hallazgos especialmente sospechosos si presentan >2,5 cm de ancho y se presentan en una misma asa intestinal, pero con diferentes alturas (> 2 cm de deferencia de altura).
- Recordar que también podría presentarse una ausencia de gas abdominal en la RX si es que el nivel de la obstrucción es alto o ante vómitos que lo hayan expulsado y en pacientes con sonda nasogástrica.
- Signo del collar de perlas (String of beads) puede visualizarse en RX abdominal en decúbito supino, en decúbito lateral con rayo horizontal, en bipedestación y también en TC. Consiste en un conjunto de burbujas dispuestas de forma longitudinal y adyacentes entre sí, que representan pequeños acúmulos de gas atrapados entre las válvulas conniventes, a lo largo de la pared superior o anterior de asas de intestino

delgado dilatadas, y predominantemente rellenas de líquido a lo largo de su pared superior. Aunque es un signo poco frecuente, cuando se presenta en el contexto clínico apropiado es muy sugerente de OID. Cabe mencionar que también puede presentarse en el íleo adinámico y en la gastroenteritis aguda [3].

Sin embargo, la radiografía abdominal presenta limitaciones. Generalmente no permite visualizar el punto de cambio de calibre, dificultando conocer el lugar exacto y posible causa de la obstrucción. Puede subestimar la gravedad de la OID si la mayoría de las asas intestinales dilatadas están llenas de líquido. Además, en pacientes postoperados representa un reto distinguir si la dilatación de asas se debe a un íleo adinámico u obstrucción mecánica [2].

Tomografía computarizada. Es la imagen de elección en estos casos, presenta una sensibilidad del 90-94% y una especificidad del 96% en la detección de la obstrucción del intestino delgado de alto grado [2,4].

La administración de contraste oral e intravenoso optimiza los datos proporcionados por la TC en estos casos. Este último proporciona realce de la pared intestinal y una mejor visualización de los procesos patológicos [2, 4, 5].

Los hallazgos tomográficos que sugieren OID son:

- Dilatación del intestino delgado (asas con un calibre >2.5 cm desde pared externa a pared externa) [1, 2,4].
- La presencia de una zona de transición entre el intestino proximal dilatado y el distal no dilatado, conocido como el signo del pico por presentar dicha morfología [2,4].
- Signo de las "heces del intestino delgado". Es la presencia de material fecal particulado mezclado con burbujas de gas en el lumen del intestino delgado. Se produce por estasis del contenido intestinal, que aumenta la absorción de agua y hace que el contenido sea similar al contenido del colon. Este signo ha demostrado una alta especificidad para la obstrucción subaguda o de bajo grado del intestino delgado y suele verse inmediatamente proximal al punto de transición, por lo que puede ser de utilidad para identificar el sitio exacto de la obstrucción [5, 6].

La tomografía computarizada presenta una sensibilidad entre el 47 y el 73% en la identificación de la causa en la OID [5]. Entre ellas se encuentran:

- *Adherencias*. Producen entre el 50-70% de las OID [5]. No son visibles en los estudios radiológicos, por lo que constituye un diagnóstico de exclusión. Un 80% de los pacientes que presentan OID por esta causa, tienen antecedentes de cirugía previa, representando el principal factor de riesgo. También se pueden presentar en pacientes con antecedente de peritonitis [4]. Por lo tanto, se debe plantear este diagnóstico si es que no se identifica ninguna causa en el sitio de cambio de calibre de las asas intestinales en un paciente con antecedente de cirugía
- *Hernias abdominales*. Constituyen la segunda causa más común de OID. Según su localización se clasifican en: inguinal, ventral, femoral e internas. Las tres primeras se pueden detectar mediante la exploración física y ocurren en sitios de debilidad muscular o de los ligamentos de la pared abdominal. Las internas se producen por defectos congénitos o adquiridos en el mesenterio a través del cual el intestino se puede encarcelar, produciendo obstrucción y a menudo estrangulación [2, 4].
- *Neoplasias*. Pueden causar obstrucción por ocupación intraluminal, intramural o por compresión extrínseca. Las metástasis son la causa neoplásica más frecuente de OID. Los tumores propensos a generar metástasis peritoneales son el de ovario, páncreas, colon y gástrico. Las neoplasias primarias del intestino delgado como adenocarcinoma, linfoma y tumores del estroma gastrointestinal la producen con menos frecuencia [2, 4].
- *Inflamación*. Ejemplos son la enfermedad de Crohn, enteritis por radiación e infecciones.
- *Obstrucción intraluminal*. Causa poco frecuente de obstrucción del intestino delgado. Ejemplos son el bezoar y el íleo biliar.
- *Intususcepción*. En la que se introduce un segmento de intestino dentro de otra porción del mismo. La OID por esta causa es rara en adultos y debe hacer sospechar una causa subyacente [2].

Si bien no siempre vamos a evidenciar la causa de la obstrucción mediante el estudio imagenológico, se debe distinguir si la obstrucción es simple/en asa abierta o en asa cerrada, ya que esta última presenta un índice de morbilidad y mortalidad más elevada [5] y consiste en la oclusión del intestino en dos puntos, generalmente adyacentes, atrapando el contenido entérico en asa cerrada, lo que genera compromiso

vascular progresivo (estrangulación) con alto riesgo de desarrollar isquemia e infarto. [1, 7]. La causa más común son las adherencias seguida de las hernias internas [5, 7].

En la *obstrucción por asa cerrada* la tomografía computada puede presentar los siguientes hallazgos [1, 7, 8]:

- Signo de la rueda de carro, que muestra una disposición radial de las asas intestinales y vasos mesentéricos ingurgitados hacia el punto de obstrucción.
- Disposición atípica de las asas con morfología en U o C del circuito cerrado, que a menudo se ve mejor en la reconstrucción coronal.
- Signo del pico que involucra a ambos extremos del bucle cerrado.
- Signo del remolino, en el cual se observa una disposición arremolinada del mesenterio y sus vasos alrededor del punto de torsión (Figura 4).
- Edema mesentérico asimétrico que afecta el segmento de asa cerrada.
- Estiramiento o estrechamiento agudo de los vasos mesentéricos por la distorsión que se genera a la entrada y/o salida del asa cerrada.

La estrangulación es el principal riesgo de la obstrucción en asa cerrada y su presencia requiere intervención quirúrgica inmediata. Los hallazgos en TC son [8]:

- Ausencia o disminución del realce parietal en el asa excluida, en el estudio con contraste. Es un signo temprano y altamente específico de isquemia [8].
- Pared intestinal de alta atenuación en estudio basal, que generalmente se asocia a engrosamiento mural.
- Signo de la diana, en el cual el asa presenta un aspecto trilaminar o en anillos concéntricos (en corte transversal del asa) por realce de la mucosa y muscular, con edema de la submucosa.
- Edema mesentérico, líquido entre asas e ingurgitación vascular.
- Neumatosis intestinal. Es un signo tardío de necrosis intestinal, poco frecuente. Puede presentarse en otras situaciones, por lo que su presencia no indica necesariamente necrosis, pero aumenta su especificidad si se acompaña de gas en vasos mesentéricos o en la porta.

Es difícil diagnosticar con seguridad mediante TC la isquemia del intestino delgado, pero la presencia de varios hallazgos sugerentes aumenta la probabilidad. Los *hallazgos tomográficos sugerentes de isquemia intestinal* son [2, 4]:

- Pared intestinal con realce aumentado en la isquemia temprana, como consecuencia de vasodilatación para intentar conservar la perfusión.
- A medida que el suministro vascular se va comprometiendo más, la pared intestinal tiene una captación disminuida o ausente (signo muy específico).
- Engrosamiento de la pared intestinal es un signo sugestivo, aunque poco específico si se presenta de forma aislada.
- La presencia de neumatosis intestinal es sugerente de infarto transmural.
- Otros: líquido libre y congestión mesentérica.

Indicaciones de cirugía de emergencia: Obstrucción completa con ausencia de líquido o gas en el tracto gastrointestinal distal y signos de estrangulación o perforación intestinal [4].

Podemos concluir que ante la sospecha de un cuadro de obstrucción intestinal se debe solicitar una TC con contraste intravenoso para el diagnóstico y evaluación de complicaciones. Aunque no siempre se pueda objetivar la causa a través de este estudio, la información que entrega es crucial para decidir el manejo del paciente.

BIBLIOGRAFÍA

1. Jones J, Le L, Bell D, et al. Obstrucción del intestino delgado. Artículo de referencia, Radiopaedia.org (consultado el 6 de diciembre de 2024) <https://doi.org/10.53347/rID-615>
2. Caballeros Lam M, Madrid Pérez JM, Bartolomé Leal P, González De La Huebra Rodríguez I, Vivas Pérez I. Obstrucción de intestino delgado: un abordaje diagnóstico para principiantes. Seram. 2018. Disponible en: <https://piper.espacioseram.com/index.php/seram/article/view/2240/1111>

3. Zerega R Mario, Cortés A Claudio. Signo radiológico: las valiosas perlas del intestino delgado. Rev Chil Radiol [Internet]. 2009 [citado 2024 Dic 08]; 15 (4): 202-205. Disponible en: <https://www.scielo.cl/pdf/rchradiol/v15n4/art08.pdf>.

4. Mullan CP, Siewert B, Eisenberg RL. Small bowel obstruction: A systematic imaging approach. Am J Roentgenol. 2012;198(2):W105-17.

5. Webb WR, Brant WE, Major NM. Fundamentos de TAC Body. 3ª ed. Madrid: Marbán; 2010. p. 333-334.

6. Ranschaert E, Bell D, Hartung M, et al. Signo de heces en el intestino delgado. Artículo de referencia, Radiopaedia.org (consultado el 08 de diciembre de 2024) <https://doi.org/10.53347/rID-12363>

7. Jones J, Bell D, Thibodeau R, et al. Obstrucción de circuito cerrado. Artículo de referencia, Radiopaedia.org (consultado el 8 de diciembre de 2024) <https://doi.org/10.53347/rID-6340>

8. Fernandez Temprano, Z., Del Cura Allende, G., Berastegi Santamaria, C., Cancho Salcedo, A., Aguirre Oloriz, I., & Telleria Bajo, A. (2018). El "Asa Cerrada", un reto para el radiólogo. Seram, 2(1). Recuperado a partir de <https://piper.espacio-seram.com/index.php/seram/article/view/7366>

TABLAS Y FIGURAS

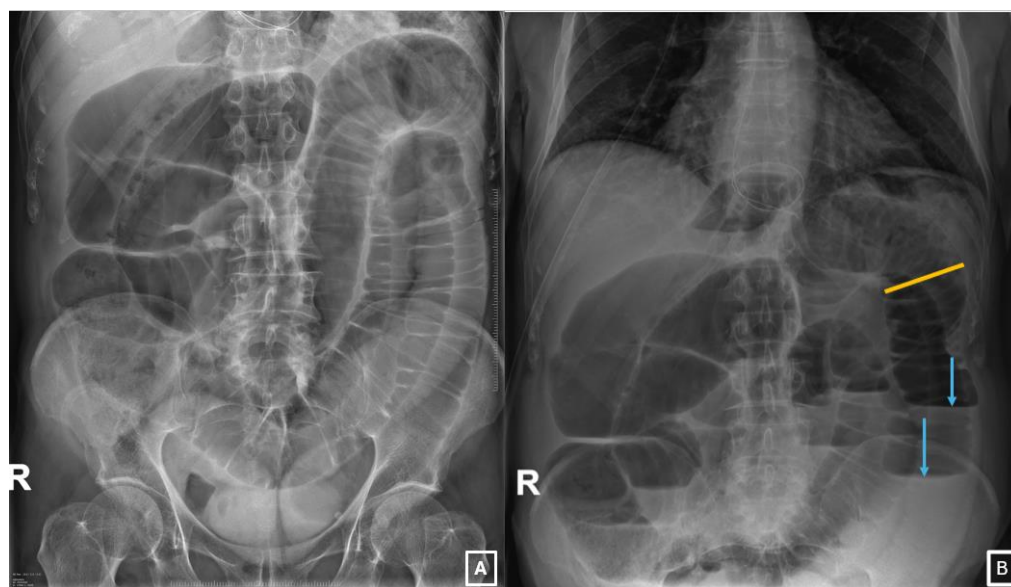

Imagen 1: 1A, radiografía abdominal AP en decúbito que muestra dilatación de asas de intestino delgado (con válvulas conniventes). 1B, radiografía abdominal en bipedestación que muestra dilatación proximal del intestino delgado, con un diámetro transversal > 3 cm (línea naranja) y asas intestinales distales no dilatadas. Se observan niveles hidroaéreos (flechas celestes). Servicio de Radiodiagnóstico Complejo Asistencial de Zamora.

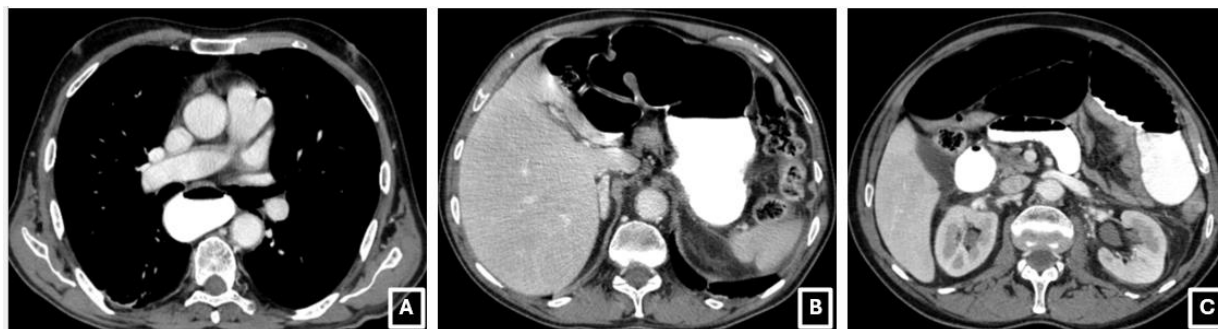


Imagen 2: Tomografía computarizada de abdomen y pelvis con contraste oral e intravenoso en fase portal, cortes axiales. Se observa dilatación del esófago (2A), estómago (2B) y asas de intestino delgado (2C). Servicio de Radiodiagnóstico Complejo Asistencial de Zamora

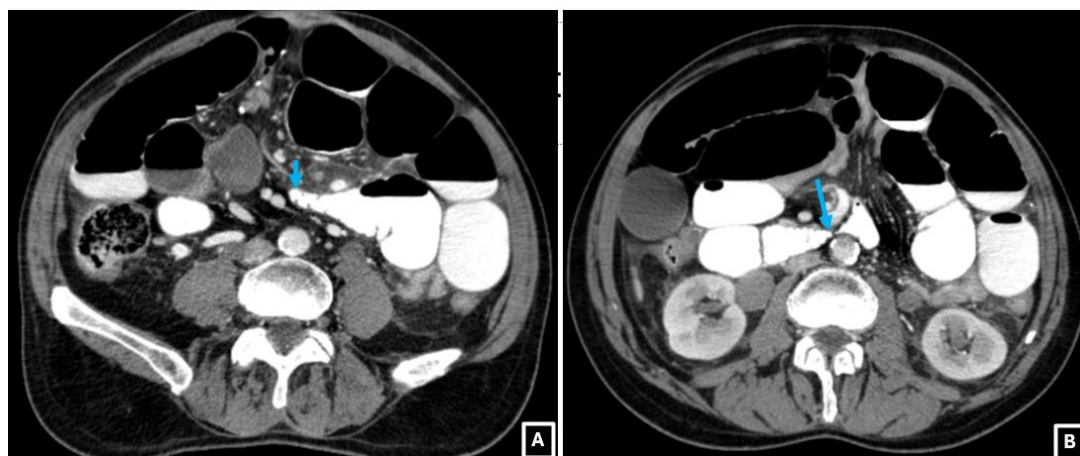


Imagen 3: TC de abdomen y pelvis con contraste intravenoso y oral, cortes axiales. En la imagen 3A y 3B se observa el "signo del pico", que indican zonas de transición o cambio de calibre de las asas intestinales (flechas azules) en dos puntos cercanos, en relación con obstrucción en asa cerrada. Servicio de Radiodiagnóstico Complejo Asistencial de Zamora.

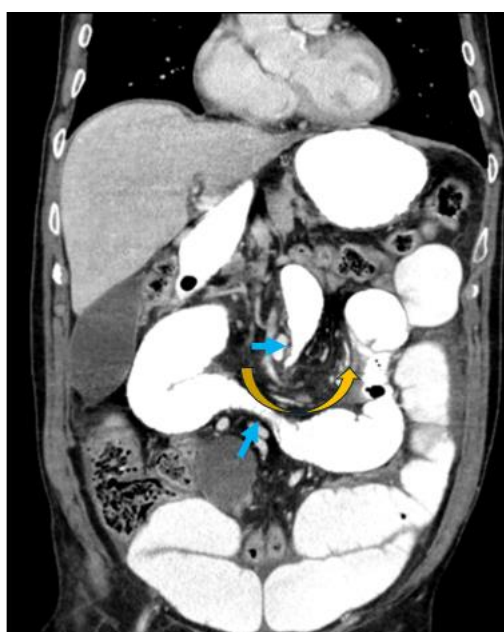

Imagen 4: TC de abdomen y pelvis con contraste intravenoso y oral, reconstrucción coronal. Presenta el signo del remolino (flecha naranja), en el cual se observa una disposición arremolinada del mesenterio y sus vasos alrededor del punto de torsión. Además, se visualizan dos puntos de cambio de calibre (flechas celestes), en relación con obstrucción en asa cerrada. Servicio de Radiodiagnóstico Complejo Asistencial de Zamora.